

Olgu sunumu:

Sol over tümörünü taklit eden pelvik aktinomikoz

Mehmet İlhan¹, Mustafa Uygur Kalaycı¹, Kaplan Baha Temizgünöl¹, Mehmet Karabulut¹, Ali Kocataş¹, Nurten Sever², Halil Alış¹

Bakırköy Dr.Sadi Konuk Eğitim ve Araştırma Hastanesi, ¹Genel Cerrahi Kliniği ve ²Patoloji Bölümü, İstanbul

Amaç: Aktinomikoz oluşturduğu paraovaryan kronik granülatöz reaksiyonla, çevre organlara yapışık solid kitle haline gelir ve bu görüntüsü nedeniyle malignite ile karıştırılabilir. Bu çalışmada adnekte malign tümöral kitle ön tanısıyla ameliyat edilen ve cerrahi sonrası histopatolojik inceleme ile tanı konan pelvik aktinomikoz olgusu literatür eşliğinde sunuldu. **Olgu sunumu:** Sol adneksiyel kitle tanısıyla salpingooferektomi ve hartman ameliyatı yapılan 51 yaşında kadın hasta. Ameliyat sonrası pelvik aktinomiçes tanısı konuldu. **Sonuç:** Aktinomikozun cerrahi öncesi tanısı genellikle zordur. Klinik ve radyolojik özellikleri ayırt edici olmadığından tanı çoğunlukla ameliyat sonrası konur.

Anahtar kelimeler: Pelvik aktinomikoz, sol adneksiyel kitle, hartman ameliyatı

Pelvic actinomycosis mimicking left ovarian tumors

Objective: Actinomycosis can form chronic paraovarian granulomatous reaction, which becomes a solid mass adherent to the surrounding organs, and because of this image it may resemble malignancy. In this case we have presented a patient who was operated with the diagnosis of the adnexial malign tumoral mass and diagnosed as pelvic actinomycosis by histopathologic examination after surgery. **Case report:** Fifty-one years old woman with left adnexial mass to whom salphingooferectomy and hartman operation is done. After operation pelvic actinomycosis was diagnosed. **Conclusion:** Actinomycosis diagnosis is difficult before surgery. As clinic and radiologic findings are not distinctive, if diagnosed after surgery.

Key words: Pelvic actinomycosis, left adnexial mass, hartman operation

Genel Tıp Derg 2011;21(4): 152-154

Aktinomikozla en sık ilişkili mikroorganizma *Actinomyces israelii*'dir. Bu mikroorganizma gastrointestinal sistem ve kadın genital florasında bulunur (1). Aktinomikoz olgularının % 60'ı serviko-fasial, % 20'si abdominal ve % 15'i torasik aktinomikoz şeklindedir (2). Pelvik aktinomikoz ise 1980'li yıllardan itibaren bildirilen ve tüm aktinomikoz olgularının % 3'ünü oluşturan, klinik ve radyolojik olarak maligniteyi taklit eden daha nadir bir şeklidir (3). Olgumuz adnekte malign tümöral

kitle ön tanısıyla ameliyata alındı. Cerrahi sonrası histopatolojik inceleme ile pelvik aktinomikoz tanısı konuldu ve literatür bilgileri eşliğinde sunuldu.

Olgu sunumu

Elli bir yaşındaki kadın olgu, karın alt kadranslarında ağrı ve ateş yakınmaları ile kliniğimize başvurdu. Meme tümörü tanısıyla dokuz ay önce sol mastektomi ameliyatı yapılmış olan hastada fizik muayenede karın sol alt kadranda hassasiyet ve ele gelen kitle saptandı. Hastanın 3 ay öncesine kadar 7 yıldır rahim içi araç (RİA) ile korunduğu öğrenildi. Jinekolojik muayenede sol adnekte 10 cm çapında, uterusu fıkse, semisolid kitle saptandı. Serviks ve sağ adneks doğal olarak değerlendirildi. Laboratuvar incelemesinde HG: 11,2 mg/dl, HCT: 33,4, WBC:

Gönderim Tarihi: 29.06.2011

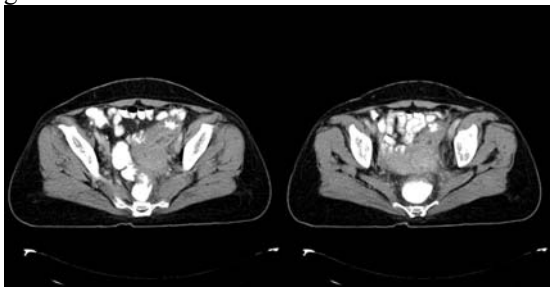
Kabul Tarihi: 16.10.2011

Yazışma adresi: Dr.Mehmet İlhan, Bakırköy Dr.Sadi Konuk Eğitim ve Araştırma Hastanesi, Genel Cerrahi Kliniği, İstanbul

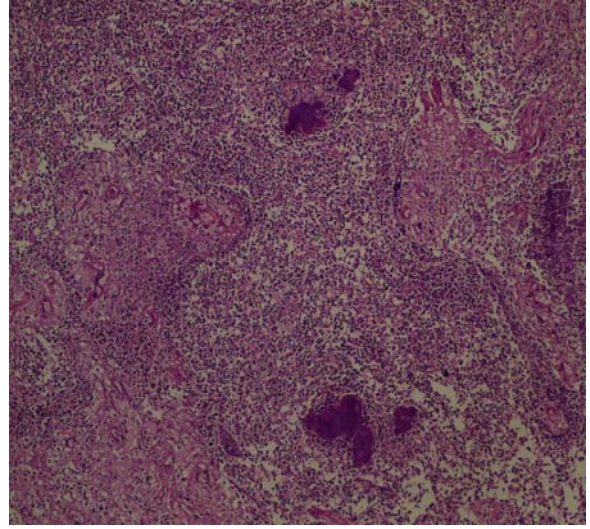
E-posta: milhan9786@yahoo.com

16.200/mm³ ve tümör belirteçleri normal (CA 125, CA 19-9, CEA ve CA 15-3) düzeylerde bulundu.

Ultrasonografide sol adneksiyal bölgede yaklaşık 9 cm boyutunda heterojen yapıda, hiperekojen ve solid komponentler içeren kitle saptandı. Bilgisayarlı tomografide uterus, sigmoid kolon ve sol adneks arasındaki yağlı planlar silinmişti. Sigmoid kolon ya da sol adneksiyal bölgeyi dolduran 9x10 cm boyutlarında kitle görüldü. Sol üreterde dilatasyon saptandı (Şekil 1). Kolonoskopik incelemede rektosigmoid bölgeden proksimale geçilemedi ve dıştan kitle basısı düşünüldü. Olgu malign adneksiyal kitle ön tanısıyla ameliyata alındı. Yapılan eksplorasyonda sol pelvisi dolduran, uterus, sigmoid kolon ve üretere yapışık sol over kaynaklı kitle saptandı. Sigmoid kolon ve üreterde parsiyel obstrüksiyon mevcuttu. Sol salpingoofektomi yapıldı. Kitle sigmoid kolon mezosundan diseke edilirken vasküler hasara bağlı sigmoid kolonda kısmi iskemi görüldü. Batın içi sıvıdan örnek alındı ve frozena gönderildi. Frozena malign hücrelerin görülmemesi, sülfür granülleri ve yaygın inflamasyon saptanması pelvik aktinomiçes olarak değerlendirildi. Sigmoid kolon ve rektumda inflamasyon nedeniyle hartman ameliyatı yapıldı. Postoperatif histopatolojik incelemede over stroması içinde plazma hücreleri, lenfositler ve eozinofillerden zengin yaygın iltihabi hücre infiltrasyonu ve bu hücreler arasında aktinomiçes kolonileri saptandı (Şekil 2). Sigmoid kolon kesitlerinde; duvar boyunca ödem, konjesyon ve zengin iltihabi hücre toplulukları izlendi. Hastaya intravenöz penisilin-G ve sonrasında oral ampisilin tedavisi uygulandı. Hasta postop 5. gününde sorunsuz taburcu edildi.



Şekil 1. Uterus, sigmoid kolon ve sol adneks arasındaki yağlı planlar silinmiş. Sigmoid kolon ya da sol adneksiyal bölgeyi dolduran 9x10 cm boyutlarında kitle görüldü. Sol üreterde dilatasyon saptandı.



Şekil 2. Over stroması içinde plazma hücreleri, lenfositler ve eozinofillerden zengin yaygın iltihabi hücre infiltrasyonu ve bu hücreler arasında aktinomiçes kolonileri görüldü. (HEX100)

Tartışma ve sonuç

Aktinomikoz; aktinomiçes familyasında yer alan anaerobik türlerin neden olduğu kronik, süpüratif ve fistül oluşumuyla seyreden infiltratif bir hastalıktır. Aktinomiçes gram pozitif, hareketsiz, kapsülsüz, sporsuz ve anaerobik bakteridir (4). Dokularda histopatolojik olarak sülfür granülleri izlenmesi aktinomiçes için tipik bir bulgudur (4). Travma, operasyonlar, endoskopik girişimler ve immüsupresyon sonucu oluşan mukozal bariyer hasarı, aktinomiçes bakteri penetrasyonuna sebep olur. Böylece bu bakteriler patojen hale gelir.

Abdominal aktinomikozlar en sık olarak terminal ileum, sağ kolon, appendiks ve karaciğerde yerleşirler (5). Abdominal aktinomikoz intestinal cerrahi (akut apandisit, divertikülit, kolon cerrahisi vs.) sonucunda ortaya çıkabilir. Pelvik aktinomikoz az görülmesi ve tanı koyma güçlüğü nedeniyle literatürde olgu sunumları şeklinde bulunmaktadır (6). Pelvik aktinomikoz abdominal enfeksiyondan direkt yayılım veya sistemik hastalıkta hematogen yayılım ile oluşabilir. Pelvik aktinomikoz assendan enfeksiyonu izleyerek RİA kullanan kadınlarda daha sık gözlenir. Pelvik aktinomikoz olgularının % 85'i 3 yıl ve daha uzun süre RİA kullanmış kadınlarda görülür (7). RİA kullanma öyküsü ve smear incelemesinde aktinomiçes tespiti cerrahi öncesi fikir verebilir. Olgumuzda 3 ay öncesine kadar RİA

kullanma öyküsü mevcuttu. Smear sonucu normal olarak değerlendirildi.

Pelvik aktinomukozun en yaygın saptomları karın ağrısı, batında kitle, halsizlik, yüksek ateş, kilo kaybı ve kötü kokulu akıntıdır (2). Laboratuar bulgularında lökositoz ve akut faz reaktanlarında artış gözlenir. Olgumuzdan abdominal hassasiyet ve kitle olmasına rağmen, ateş ve kötü kokulu akıntı yoktu. Hastanın lökosit değeri yüksekti. Tuboovarian abse ayırıcı tanıda ilk aşamada düşünülmedi ve malignite olarak değerlendirildi.

Aktinomikozis fibröz doku varlığı ile karakterize kronik bir enfeksiyondur. Yoğun granülasyon ve fibrozis ile pelviste sert bir kitle oluşturarak ureter ve barsaklara bası yaparak obstrüksiyona neden olabilir (8). Görüntüleme yöntemleri tanı koymada yetersiz olmasına rağmen bilgisayarlı tomografi (BT) yol göstericidir. BT'de solid veya apse odakları içeren kitle tespit edilir (8). BT ön tanı için en yararlı görüntüleme yöntemidir. Bu vakada olduğu gibi pelvik aktinomikozis olgularının klinik ve radyolojik bulguları, hatta ameliyat bulguları da enfeksiyondan ziyade malign bir hastalık şüphesi uyandırabilir.

Histopatolojik incelemeler aktinomiçes tanısını koymada diğer yöntemlere göre daha yararlıdır. Aktinomikotik lezyondan alınan iltihabi akıntıdan hazırlanan hemotoksilen-eosin boyalı preparatlarda aktinomikotik granüller görülür. Bu granüller sarı-kahverengi olduklarından sülfür granülleri olarak adlandırılırlar. Bu granüller Nocardia, Streptomices ve bazı Staphylococci'ler tarafından da oluşturulabilir (9). Ancak aktinomikotik granüller, gram-pozitif ve aside dirençli olmayan organizmalar içerir. Son yıllarda aktinomiçes türlerinin tanısında moleküler biyolojik yöntemler kullanılmaktadır. Duyarlı ve hızlı testler olup en sık kullanılan Polimeraz zincir reaksiyonudur (PCR). PCR, 16S rRNA gen bölgesini hızla çoğaltır. Bu bölgenin tanımlanması aktinomiçes tanısında yeni altın standarttır (9). Olgumuzun kesin tanısı ameliyat sonrası histopatolojik inceleme ile konuldu.

Tedavi, cerrahi eksizyon veya apse drenajına ek olarak uygulanacak antibiyoterapidir. Pelvik

aktinomikozun antibiyotik tedavisine IV penisilin G (20 milyon IU/gün) ile başlanır. Devamında 3-12 ay oral Penisilin'in 2-4 gr/gün kullanılması uygundur. Penisiline alerjisi olan hastalar için tetrasiklin, kloramfenikol, eritromisin, klindamisin ve imipenem kullanılabilecek diğer ilaçlar olarak bildirilmektedir (10). Olgumuza intravenöz penisilin G tedavisi başlandı ve idame tedavisi oral penisilin ile devam edildi.

Sonuç olarak, aktinimikozun cerrahi öncesi tanısı genellikle zordur. Klinik özellikleri ayırdedici olmadığından tanı çoğu zaman cerrahi materyalin incelenmesi ile konur. Genellikle RİA kullanan hastalarda görülmekle birlikte RİA olmayan ancak öyküsünde uzun süreli RİA kullanımı olan hastalarda da akla getirilmelidir.

Kaynaklar

1. Brown JR. Human actinomycosis: A study of 181 subjects. Hum Pathol 1973;4:319-30.
2. Russo TA. Agent of actinomycosis. In: Mandell GL, Bennet JE, Dolin R, editors. Principle and practice of infectious diseases. Churchill Livingstone, New York, 2005:2924-34.
3. Hamid D, Baldauf JJ, Cuenin CI. Treatment strategy for pelvic actinomycosis: Case report and review of the literature. Eur J Obstet Gynecol Reprod Biol 2000;89:197-200.
4. Akgün Y. Actinomyces türleri. Topçu AW, Söyletir G, Doğanay M, editörler. Enfeksiyon Hastalıkları ve Mikrobiyolojisi. 2. Baskı. İstanbul: Nobel Tıp Kitabevi: 2002. s.1701-5.
5. Karagülle E, Turan H, Türk E, Kızılcı H, Yıldırım E, Moray G. Abdominal actinomycosis mimicking acute appendicitis. J Can Chir 2008;51:109-10.
6. Yi F, Prasad S, Sharkey F, Kahlenberg M. Actinomycotic infection of the abdominal wall mimicking a malignant neoplasm. Surg Inf 2008;9:85-9.
7. Erkaya S, Kutlar İA, Koşan İ, Kutlay B, Akar İN, Tuncer R. Pelvik aktinomikoz (iki olgu sunumu). T Klin J Gynecol Obst 1999;9:284-7.
8. Yoo-Kyung L, Jae-Man B, Yeon-Jin P. Pelvic actinomycosis with hydronephrosis and colon stricture simulating an advanced ovarian cancer. J Gynecol Oncol 2008;19:154-6.
9. Kaya D, Demirezen Ş, Beksaç MS. Aktinomikozu genel bir bakış. Türkiye Klin J Med Sci 2009;29:510-9.
10. Chaudhry SI, Greenspan JS. Actinomycosis in HIV infection: A review of a rare complication. Int J STD AIDS 2000;11:349-55.